

☆ 文献研究 ☆

头部诸“角”考义

王锐卿¹, 叶明柱², 杨峰¹(¹中国中医科学院针灸研究所, 北京 100700; ²上海市长宁区江苏社区卫生服务中心, 上海 200050)

【摘要】 人体身形概念术语的厘清, 不仅关系着术语研究, 还关系着针灸临床。本文对古代针灸文献术语中的额角、头角、左角、耳角进行了分析。研究认为额角有4种含义, 《灵枢·经筋》中额角指头角; 若作为穴位定位的标志, 额角指额际线和耳前发际线形成的交角处; 若作为额部的骨性标志, 额角还常指额骨正中和两侧的骨性突起, 即“伏犀骨(凌云骨)”和额结节。头角常与额角混同, 作为“精识之主”的头角指额结节处之额角; 足少阳经脉循行之头角指发际额角; 作为骨度中的骨性标志, 头角指今之顶结节, 又名后额角、脑角、山角骨。左角在不同语境下, 含义有所区别, 足少阳经筋之左角指左侧顶结节; 手阳明经筋之左角指左侧发际额角; 《素问·缪刺论》中的左角指男女未成年时留发之处。耳部诸角中耳上角疑为句读问题, 当作“至耳/上角”, 此角与耳后上角皆指头角部的顶结节; 耳后尖角指颞骨乳突; 耳前角, 又名曲角, 指发际颞角。

【关键词】 角; 头角; 额角; 左角; 经脉身形

A study on the meanings of various “angles” in the head

WANG Rui-qing¹, YE Ming-zhu², YANG Feng¹ (¹Institute of Acupuncture and Moxibustion, China Academy of Chinese Medical Sciences, Beijing 100700, China; ²Jiangsu Community Health Service Center, Changning District, Shanghai 200050)

【ABSTRACT】 The clarification of the terms related to the human body shape not only concerns the study of terminology but also the clinical practice of acupuncture. This paper analyzes the terms of “frontal angle” “head angle” “left angle”, and “ear angle” in ancient acupuncture literature. The research suggests that “frontal angle” has 4 meanings: in *LingShu-Meridians*, it refers to the “head angle”; when used as a landmark for locating acupoints, it refers to the intersection of the frontal hairline and the anterior hairline; when used as a bony landmark of the forehead, it often refers to the bony prominences on the midline and both sides of the frontal bone, namely “FuXi Bone (Lingyun Bone)” and the frontal eminence. “Head angle” is often confused with “frontal angle”. As the “master of intelligence and perception”, the “head angle” refers to the “frontal angle” at the frontal eminence; in the context of the Meridian of the Foot-Shaoyang, the “head angle” refers to the frontal angle of the hairline; as a bony landmark in bone measurement, the “head angle” refers to the current “parietal eminence”, also known as the “posterior forehead angle” “brain angle” or “mountain angle bone”. The “left angle” has different meanings in different contexts: in the sinew of the Foot-Shaoyang Meridian, the “left angle” refers to the left parietal eminence; in the sinew of the Hand-Yangming Meridian, the “left angle” refers to the left frontal angle of the hairline; in *SuWen - The Theory of Miu Ci*, the “left angle” refers to the place where men and women keep their hair before reaching adulthood. Among the various “angles” of the ear, the “upper angle of the ear” is suspected to be a punctuation issue and should be read as “up to the ear/upper angle”. This angle and the “upper angle behind the ear” both refer to the parietal eminence of the head angle; the “sharp angle behind the ear” refers to the mastoid process of the temporal bone; the “angle in front of the ear”, also known as the “curved angle”, refers to the temporal angle of the hairline.

【KEYWORDS】 Angle; Head angle; Frontal angle; Left angle; Meridian and body shape

在《黄帝内经》(以下简称《内经》)中, 涉及有大量的人体部位概念术语, 由于年代久远, 文字深奥, 使得研究者对其原本含义的阐发莫衷一是, 如对“头角”一词, 即有“额结节”^{[1]39}、“顶骨结节”^{[2]213}、“额

【DOI】10.13702/j.1000-0607.20250326

引用格式: 王锐卿, 叶明柱, 杨峰. 头部诸“角”考义[J]. 针刺研究, 2026, 51(4): 509-515.

项目来源: 国家自然科学基金面上项目(No.81873390); 中国中医科学院优青人才专项项目(No.ZZ13-YQ-137); 中国中医科学院科技創新工程项目(No.C12021A03401)

通信作者: 杨峰, E-mail: yangfengzhuling@163.com

角”^[3]、“头侧与眉外侧部之交接处”^[4]等多种含义。如此即衍生出头角与额角关系不明、同一术语在不同语境存在多义性等诸多问题。这些问题直接影响了看部取穴与腧穴定位,头角部位具体所指不明确,面对“头角痛”等症状就无法精准辨经;面对“悬厘,从额斜上头角下陷”(《医学入门·经穴起止》卷一),就无法精准定位。所以,人体身形概念术语的厘清,不仅关系着术语研究,还关系着针灸临床。在《内经》中,多次出现“角”字的部位,如头角、额角、左角、耳上角等,至今其含义与关系仍不甚明确,且未有系统研究者,故有必要对其进行研究探讨。

“角”的本义是指兽角,《说文·角部》卷六:“角,兽角也。”角长在额头,引申为额头^[5],故角作为人体部位一般指额角,如《释名·释形体》卷二:“角者,生于额角也。”《康熙字典·角部》卷二十八:“《论语撰考》曰:颜回有角额,似月形。”人体解剖部位形状像角的亦以角命名,如眼角、口角、眉角;人体骨性突起亦曰角,如眉梢角骨(见《伤科大成·先看穴道吉凶》)、肩胛下角、胸骨角;角在人体还常作为物体两个边沿相接的地方,如发际额角为额际线和耳前发际线形成的夹角,爪甲角是爪甲侧缘与基底缘水平线形成的夹角。现以《内经》中出现的“角”为主进行辨析。

1 额角

“额角”一词,《内经》中见于《灵枢·经筋》卷七:“足少阳之筋……循耳后,上额角,交巅上。”历代医家对此“额角”皆不出注文。

1.1 额角为头角之讹例

《经络学图说》^[6]中所标额角位置相当于头维(图1)。但从足少阳经筋的循行顺序上来看,此处“额角”应位于耳后与巅顶之间,故《释骨》曰:“形按:耳上近巅者乃头角,非额角也,故额角,为头角之讹。则其下所云右角左角者,亦头角也。”《经络学》^[7]及《经络腧穴学》^{[1][4]}皆将额角释作头角(图2)。头角详见下文。

1.2 额角指发际额角例

额角若作为穴位定位的标志,通常指发际额角,如《针灸甲乙经·头直鼻中发际傍行至头维凡七穴》卷三“头维,在额角发际,侠本神两傍各一寸五分”。《窦太师针经》“太阳,在额角际发下紫脉是穴”。《循经考穴编·足阳明之经》卷上“头维,穴在额角入发际,本神旁一寸五分,广注:是神庭旁四寸五

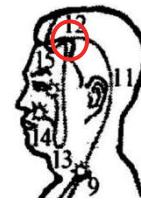

图1 《经络学图说》额角图

Fig. 1 Frontal angle diagram from *Illustrated with diagrams on Meridians and Collaterals*

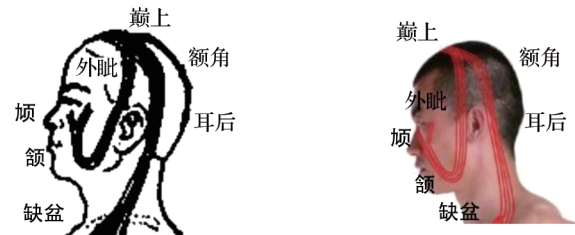


图2 《经络学》与《经络腧穴学》额角图

Fig. 2 Frontal angle diagrams from *Science of Meridians and Collaterals* and *Science of Meridians and Acupoints*

分也,合居头角发尽处”。应注意“广注”将“头角”与“额角”的含义混同。《小品方·灸法要穴》卷十二曰:“维角者,在眼后发际上至角脉上是也……此则头维也。”头维之别名“维角”提示额角与发际额角的关系。

1.3 额角指伏犀骨或额结节例

额角还常作为额部的骨性标志。《灵枢·五色》卷十五“庭者颜也……其间欲方大……如是者寿,必中百岁”。《类经·色脏部位脉病易难》卷六注曰:“颜为额角,即天庭也。”《内经知要·色诊》卷上注曰:“庭者,天庭也,俗名额角。”可见额骨正中的骨性突起称为“额角”,若此骨方正而大,则为长寿荣贵之相,这在相学书籍中也有记载,如《月波洞中记·九天玄微》卷上曰:“骨法九般,皆贵相也。所谓九骨者……七曰伏犀……鼻上一骨起至脑曰伏犀骨。”《冰鉴·神骨》载“骨有九起,天庭骨隆起……五者备,柱石之器”。古人也有将其用于腧穴定位者,如《赤水元珠·伤寒撮要论脉》卷十八载“神庭,在中间额上。额,额角也”。

额正中两侧的骨性突起,即额结节,古代亦称“额角”。如《脏腑证治图说人镜经·头面图》卷六“额颅前两旁为额角”(图3)。《医宗金鉴·正骨心法要旨》卷八十八言:“凌云骨在前发际下,即正中额骨。其两眉上之骨,即俗名左天贵骨、右天贵骨,两额角也。”《考正周身穴法歌·足阳明胃经》言:“发际之下,两眉之上曰额,两旁骨稜起者曰额角。”《刘寿

山正骨经验》^[8]载：“额颅骨的两侧高凸处名额角骨。”

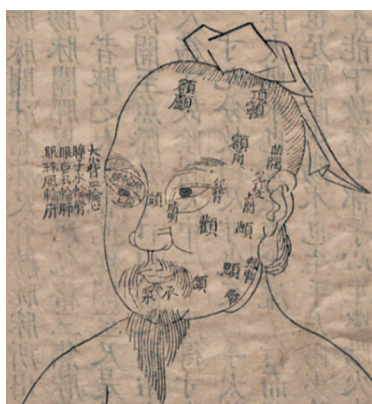


图3 《脏腑证治图说人镜经》头面图

Fig. 3 Head and face diagram from *Illustrated with Diagrams on Zangfu Organs and Therapeutics*

2 头角

“头角”一词，《内经》凡二见，《素问·三部九候论》卷六“上部天，两额之动脉……天以候头角之气”。《灵枢·经脉》卷五“胆足少阳之脉……上抵头角”。（《太素》作“上抵角”）

2.1 头角指额结节之额角例

《三部九候论》中的“头角”，杨上善注：“头角，

谓是头之两额角也。足少阳脉……足阳明脉……二脉皆至额角。”其余注家均只强调头角与足少阳脉的联系，杨氏明确指出此处“头角”指“额角”，且与足阳明脉交会，故杨上善所指为发际额角。从该篇全文来看，脉诊均诊断临近部位，故此处“头角”应临近额部，且诊断部位均为区域性部位，又敦煌卷子《玄感脉经》言：“头角者，精识之主，日月光明，上部之天以候之。”单纯额角发际一点，难以作为“精识之主”，故此处之“头角”当作额结节之“额角”解。

2.2 头角指发际额角例

杨上善对足少阳脉之头角注曰：“角，谓额角也……额角，在发际也。”马蒔注曰：“足少阳胆经……由听会、客主人上行头角，循额厌下悬颅、悬厘，由悬厘外循耳上发际。”《医宗金鉴·刺灸心法要诀》卷八十三“足少阳胆经之脉……上抵头角额厌穴也”。故足少阳之头角当作“发际额角”解，且古代“头角”可与“额角”同义。天回医简《脉书·下经》也有记载^[9]“金伤。伤头角婴脉，旋”，此处“头角婴脉”即额角之脉^[10]。《素问释义·至真要大论》卷九中亦有“头痛者，足阳明脉上行头角也”，此处头角即指发际额角。历代经脉图皆将额角发际处标作头角(图4)。



图4 《伤寒百问经络图》《子午流注针经》《刺灸心法要诀》足少阳胆经头部经脉图

Fig. 4 Meridian diagram of the head for the Foot Shaoyang Gallbladder Meridian of *Many Questions on Meridians in Treatise on Cold Damage Disorders*, *Theory of Ziwu Liuzhu Acupuncture*, *Essential Keys to the Acupuncture and Moxibustion*

2.3 头角指顶结节例

“头角”在骨度中亦有描述，见于《灵枢·骨度》卷七“角以下至柱骨长一尺”。《释骨》明言：“巅之旁崭然起者，曰头角，亦曰角。”可见头角可简称“角”，《太素·经脉之一》卷八注曰：“头角，谓顶两箱，额角后高骨角也。”《类经·骨度》卷八注曰：“角，头侧大骨，耳上高角也。”《经络全书·头角》前编“头角者，额之两旁，直耳上突起之骨也”。由此可知，头角是位于额后方两侧，巅顶两旁，耳之上最高骨性突起处，今之顶结节位于顶骨颞线中央，耳尖上方约

5 cm，顶骨外面最突出处^[11]，二者描述如出一辙，故此头角指顶结节。从《伏人尺寸之图》(图5)《正面骨度部位图》(图6)标明的头角位置亦可证。

头角在骨度中存在别名，如后额角、脑角、山角骨等。《太素·骨度》卷十二：“后额角至此柱骨端，合有一尺。”《伤科补要·检骨图》卷一直接标明额角后的位置(图7)，与《太素》相应。《铜人腧穴针灸图经·修明堂诀式》卷下“脑角下至柱骨长一尺”。《医宗金鉴·正骨心法要旨》卷八十八“山角骨，即头顶两旁棱骨也”。




图5 《十四经发挥》伏人尺寸之图

Fig. 5 Diagram of the prostrate body's dimensions from *Elaboration of the Fourteen Meridians*

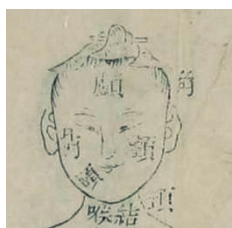

图6 《刺灸心法要诀》正面骨度部位图

Fig. 6 Frontal body proportions diagram from *Essential Keys to Acupuncture and Moxibustion*

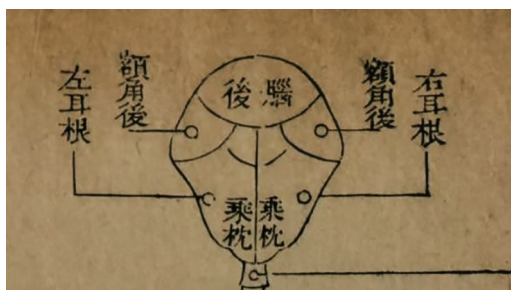


图7 《伤科补要》检骨图

Fig. 7 Bone inspection diagram from *Supplement to Traumatology*

在《素问·气府论》卷十五中还有“足少阳脉气所发者六十二穴：两角上各二”，此角吴崑解作“额角”，张景岳解作“耳角”，高世栻、戈颂平、丹波元简解作“头角”。诸医家虽对角的理解不同，但所指腧穴相同，杨上善、王冰、吴崑、张景岳、高世栻等均注

为“天冲、曲鬓二穴”。曲鬓在“在耳上入发际，曲隅陷者中”，天冲的定位在宋以后的文献有8种之多，经考证，原天冲应“在耳上如前三寸”，并非“耳后入发际二寸”^[12]。其均位于耳之上部，又据《释骨》，故作“头角”解更为合适。

3 左角

“左角”一词，《内经》凡七见，《素问·血气形志篇》卷七、《灵枢·阴阳二十五人》卷十八、《灵枢·五音五味》卷十九三篇中的“左角”不属于头部解剖部位之“角”，不在本篇讨论之列。《素问·缪刺论》卷十八凡二见：“邪客于手足少阴太阴足阳明之络……上络左角……鬻其左角之发方一寸，燔治，饮以美酒一杯，不能饮者灌之，立已。”《灵枢·经筋》卷七凡二见：“足少阳之筋……上过右角……故伤左角，右足不用，命曰维筋相交……手阳明之筋……上左角，络头，下右颌。”

3.1 左角指左侧顶结节之头角例

对于足少阳经筋病候中的左角，《太素·经筋》卷十二、《类经·十二经筋痹刺》卷十七均解作“左额角”，《释骨》认为此左角为左头角“巅之旁巖然起者，曰头角，亦曰角，左曰左角，右曰右角”。从上文对“额角”的分析，此处足少阳经筋病候中的左角当与经筋循行一致，当为左侧顶结节之头角。

3.2 左角指左侧发际额角例

对于手阳明经筋，《类经·十二经筋痹刺》卷十七、《医经原旨·脉色上》卷二均解作“左额角”。《经络学图说》^[6]《经络学》^[7]及《经络腧穴学》^[1]均标为左额角(图8)。从经脉分野角度来看，额角属于阳明经之分野。故手阳明经筋之左角，应释为左发际额角。

其他针灸文献中的左角，也有作左发际额角解者，如《黄帝虾蟆经·六甲日神游舍避灸刺法》：“丙寅头上左角……乙亥头上右角。”在其书中明确标示为发际额角(图9)。

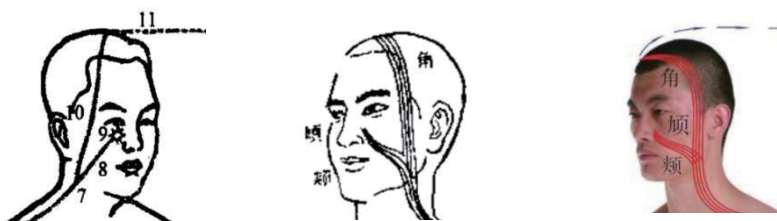


图8 《经络学图说》《经络学》与《经络腧穴学》手阳明经筋左角图

Fig. 8 Left angle diagram of the Hand Yangming Meridian's sinew from *Illustrated with diagrams on Meridians and Collaterals, Science of Meridians and Collaterals, Science of Meridians and Acupoints*



图9 《黄帝虾蟆经》左角图

Fig. 9 Left angle diagram from *Huangdi Toad Classic*

3.3 左角指男女未成年时留发之处

对于《缪刺论》中的“左角”，王冰、滑寿、吴崑、张景岳、马蒔、姚止庵均注作“左额角”。与上述“左角”相关文本对比，此处文本中仅见“左角”，未见与右相关的部位。“左角”在针灸典籍中亦作为禁刺部位，如《针灸甲乙经·针灸禁忌》卷五“左角刺不可久留”。《千金翼方·杂法》卷二十八“左角……禁不可刺，大凶”。《针方六集·窦太师〈标幽赋〉》卷之二“避刺处而和四支，四十有六……左角……”但是岂有“左角”针刺危险，“右角”针刺安全之理？查《十三经注疏·礼记·内则》有“三月之末，择日剪发为髻：男角，女羈；否则男左，女右。髻，所遗发也，夹凶曰角”。可见古代男童留发之处曰角，可留凶门左侧头发。古人认为男左女右，故以“左”代表男童。此处“左角”，应指男童留发处。之所以亦名为“角”，是因为古人认为此种发式使得鬼怪们误认为婴儿为兽，便不伤害他们，因此具有辟邪、吉祥、长寿的寓意^[13]。宋代将只留左侧之发者，名为“偏顶”，《宋史·志第十八》卷六十五“剃削童发，必留大钱许于顶左，名偏顶”。出土的彭山陶俑童子头上有角形者，皆只一角，且多在左旁^[14]。单纯男童的左角，并不具有普适性，因此，此处之“左角”应为“借代”手法^[15]，借代为男女未成年时留发之处。而古代留发处常常为致命处，如《福惠全书·检验》卷十四“按致命处：脑角”，《跌打大全·头上》“(顶心)偏左偏右致命”。

还有一证据可证，此处“左角”与后文中“鬣其左角之发”相应。《说文·髟部》卷十七解剃字曰：“鬣，鬣也……大人曰髡，小人曰鬣，尽及身毛曰鬣。”古代成人不剃发，成人剃发为髡刑，儿童可剃发，故“鬣”字可证此处为儿童留发之处。之所以剃其处之发一寸许，其目的不是将头发烧成灰和于美酒中饮下，如只是将头发烧成灰，只需剪其发，没有必要剃其发，剃其发，可暴露皮肤，便于进行燔针治疗^[16]。

4 耳部诸角

“耳角”一词，在《内经》中未见，见有其他与耳相关的角，如《素问·气府论》卷十五“足少阳脉气所发者六十二穴：耳前角上各一，耳前角下各一”。《灵枢·经脉》卷五“膀胱足太阳之脉……从巅至耳上角……三焦手少阳之脉……直上出耳上角”。《灵枢·卫气》卷十六“手少阳之本，在小指次指之间上二寸，标在耳后上角下外眦也”。后世书籍中见有“耳角”一词，如《针灸聚英·十二经脉歌》卷四“足太阳经膀胱脉……支者巅上至耳角……手经少阳三焦脉……上项耳后耳角旋”。

4.1 耳上角为句读之误，其与耳后上角皆指顶结节之头角

从上述书籍文义来看，上述书籍中“耳角”当指“耳上角”，即耳廓上方^[19]。《十四经发挥·十四经脉气所发》卷中“从巅顶之百会，抵耳上角，过率谷、浮白、窍阴穴”。《灵枢注证发微·经脉》卷二、《循经考穴编·足太阳之经》卷上同。《类经·十二经脉》卷七“其支者由百会旁行，至耳上角，过足少阳之曲鬓、率谷、天冲、浮白、窍阴、完骨”。故以上诸穴均为足太阳、少阳交会穴。后世绝大多数经脉图表示耳上角亦皆为耳廓之上方。试问耳廓上部有何角型解剖部位？经脉从巅顶至耳廓上部的意义为何？如曰为联系耳而设，为何不直接从巅至耳？五卷本《铜人腧穴针灸图经·足太阳膀胱经》卷二解“从巅至耳上角”曰：“顶为中，顶前曰凶，项后曰脑，顶左右曰角。”《释骨》同。笔者所查文献中，首次注意到此处句读者为周学海，其在《内经评文·经脉》卷三中说：“谓至耳之上角，非至耳又上日角也，三焦条同。”可能受资料所限，周学海仍认为乃耳上角。从出土文献来看，《足臂十一脉灸经》“足泰阳温……之耳”。《阴阳十一脉灸经》“钜阳脉……头角。”张家山汉简《脉书》“钜阳之脉……上头角”。天回医简《脉书》“足大阳脉……上头角”。《外科证治全书·头部证治》卷一直言：“足太阳膀胱脉络脑角。”上述文献耳与头角均是分开表述，因此该句句读可为“从巅至耳，上角”。三焦经之句读同，《足臂十一脉灸经》“臂少阳温……奏(凑)耳”。《阴阳十一脉灸经》“耳脉……入耳中”。手少阳脉直接与耳关联，至于手少阳脉与头角的联系，在经筋学说中有所体现，经筋学说与经脉学说是不同时期、不同学派对于人体体表上下特定部位之间的联系本质提出的不同假说，因此对于考辨经脉循行也有借鉴意义^[17]。《灵枢·经筋》卷七“手少阳之筋……结于

角”。《类经·十二经筋痹刺》卷十七注曰：“角，耳上角也。”从《万安方》引《存真环中图》中经脉图可见一斑(图10)，图中足太阳膀胱经与头角和耳发生关

联，手少阳经脉虽未标出“上角”的部分，但是标明了“系耳后，直上出耳”，从耳中发出分支，一支“以屈下颊至颞”，一支“至目锐眦”。



图10 《万安方》引《存真环中图》足太阳、手少阳经脉图

Fig. 10 Diagram of the Foot Taiyang and Hand Shaoyang Meridians from *Wan'an Formula* quoted from *Cunzhen Huanzhong Diagram*

从角孙的命名来看，亦可证角孙之角指顶结节之头角，而非耳上角，《穴名释义》“此穴在耳尖当发际处，适居头角之末，故名角孙”。《针灸穴名释义》“角，指头角，角星，又指东方阳春升发之气；孙，幼小、微弱之意。谓穴当头角未成之处，且有角星之象，如春气在头，初生而未盛也”^[18]。

《灵枢·卫气》卷十六中“耳后上角”亦指头角部的顶结节。十二经标本乃诊脉部位，古人将上下相应的标本脉相联系，形成了最初简单的经脉循行线^{[17]188-201}。因此，《卫气》中手少阳之标在耳后上角下，应在此处触及动脉搏动，在顶结节下有枕动脉皮下段，位置在约上项线中外1/3处，可被触及^[19]。

4.2 耳前角指发际颞角

足少阳脉气所发之耳前角上、下二穴，杨上善注“耳前角上各一”曰：“颌厌左右二穴”。吴崑注“角，曲角也。各一，谓颌厌穴也”。张景岳曰：“耳前角，曲角也。角上各一，颌厌二穴也。”姚止庵曰：“谓颌厌二穴也。在曲角上颞颥之上廉。”王冰注“耳前角下各一”曰：“谓悬厘二穴也。在曲角上颞颥之下廉”。《释骨》有言：“当耳之后上起者，曰耳上角，曰耳后上角。其前曰耳前角，亦曰角，形曲，故又曰曲角，曲角经文俱误作曲周，惟《气府论》注周作角，今从之。”以上文献均将耳前角释作“曲角”，由此可知，此处耳前角当指发际颞角，即鬓发上部向前突出的部分^{[2]223}，颌厌与悬厘正位于颞角上下。另外，手少阳脉气所发中有“角上各一”一条，杨上善、吴崑、张景岳等亦释为“颌厌穴”，故手少阳之“角”，亦指发际颞角。

5 小结

中医概念术语长期存在着一义多词、一词多义及部分概念内涵外延不清等问题，因此，概念术语研究作为学科基础性工作中的基石，具有重要意义。概念术语研究不仅有助于正确认识和把握传统中医理论，还有助于推动中医标准化、现代化，乃至国际化进程。以本研究头部诸角为例，其在不同语境下存在不同的含义，如不进行概念术语厘清的工作，在理论传承方面，会影响到中医经脉、经筋、骨度、取穴、刺法、骨伤等多方面的准确性，概念含义不清则难以实现标准化，进而影响翻译与推广。在临床实践中，身形术语是经脉理论的基础，含义不清就无法明部辨经，如遇头角痛，难以确定应辨证为足阳明、足太阳还是足少阳，从而无法准确取穴治疗。因此，在对中医药进行创新发展之前，首要任务是做好传承工作，只有传承好才能真正做到“传承精华，守正创新”。

利益冲突 所有作者声明不存在利益冲突。

参考文献

- [1] 沈雪勇, 刘存志. 经络腧穴学[M]. 5版. 北京: 中国中医药出版社, 2021.
SHEN X Y, LIU C Z. Meridian and acupoint science (in Chinese) [M]. 5th edition. Beijing: China Press of Traditional Chinese Medicine, 2021.
- [2] 安徽中医学院, 上海中医学院. 针灸学辞典[M]. 上海: 上海科学技术出版社, 1987.
Anhui University of Chinese Medicine, Shanghai University of Traditional Chinese Medicine. Dictionary of acupuncture and moxibustion (in Chinese) [M]. Shanghai: Shanghai Scientific & Technical Publishers, 1987.
- [3] 徐元贞. 中医词释[M]. 郑州: 河南科学技术出版社,

- 1983: 165.
- XU Y Z. Interpretation of traditional Chinese medicine words (in Chinese) [M]. Zhengzhou: Henan Science and Technology Press, 1983: 165.
- [4] 周海平, 申洪砚, 朱孝轩. 黄帝内经大词典[M]. 北京: 中医古籍出版社, 2008: 273.
- ZHOU H P, SHEN H Y, ZHU X X. Huangdi Neijing dictionary (in Chinese) [M]. Beijing: Ancient Chinese Medical Books Publishing House, 2008: 273.
- [5] 谷衍奎. 汉字源流字典[M]. 北京: 语文出版社, 2010: 473.
- GU Y K. Dictionary of the origin and development of chinese characters (in Chinese) [M]. Beijing: Press of Language and Culture, 2010: 473.
- [6] 陆瘦燕, 朱汝功. 经络学图说[M]. 上海: 上海科学技术出版社, 2010: 111.
- LU S Y, ZHU R G. Graphic theory of meridian science (in Chinese) [M]. Shanghai: Shanghai Scientific & Technical Publishers, 2010: 111.
- [7] 李鼎. 经络学[M]. 上海: 上海科学技术出版社, 1995: 90.
- LI D. Science of channels and collaterals (in Chinese) [M]. Shanghai: Shanghai Scientific & Technical Publishers, 1995: 90.
- [8] 北京中医药大学东直门医院. 刘寿山正骨经验[M]. 北京: 人民卫生出版社, 2006: 7.
- Dongzhimen Hospital of Beijing University of Chinese Medicine. Liu Shoushan's experience in bone setting (in Chinese) [M]. Beijing: People's Medical Publishing House, 2006: 7.
- [9] 天回医简整理组. 天回医简[M]. 北京: 文物出版社, 2022: 38.
- Tianhui Medical Slips Sorting Group. Tianhui medical slips (in Chinese) [M]. Beijing: Cultural Relics Publishing House, 2022: 38.
- [10] 黄龙祥. 从老官山出土金伤死候简看伤科及法医学、针灸学对人体要害部位的认识[J]. 中国针灸, 2024, 44(10): 1203-1213.
- HUANG L X. Recognition on the vital parts of the human body in traumatology, forensic medicine and acupuncture from Laoguanshan unearthed bamboo slips of metal-weapon-injury induced lethal symptoms (in Chinese) [J]. Chinese Acupuncture & Moxibustion, 2024, 44(10): 1203-1213.
- [11] 漆松涛. 显微神经外科图解及述评[M]. 2版. 北京: 人民卫生出版社, 2018.
- QI S T. Atlas and review of microscopic neurosurgery (in Chinese) [M]. 2nd edition. Beijing: People's Medical Publishing House, 2018.
- [12] 黄龙祥, 黄幼民. 针灸腧穴通考:《中华针灸穴典》研究[M]. 北京: 人民卫生出版社, 2011: 1008-1009.
- HUANG L X, HUANG Y M. A general study of acupuncture and moxibustion points: a study of the Chinese acupuncture and moxibustion point code (in Chinese) [M]. Beijing: People's Medical Publishing House, 2011: 1008-1009.
- [13] 孔凡栋, 赵玉. 汉族婴儿胎发式样研究[J]. 装饰, 2016(11): 79-81.
- KONG F D, ZHAO Y. Research on the Han nationality baby's lanugo hair style (in Chinese) [J]. Decoration Magazine, 2016(11): 79-81.
- [14] 曾昭燏. 文化·器物·衣冠[M]. 北京: 中国文史出版社, 2018.
- ZENG Z Y. Culture, utensils and clothes (in Chinese) [M]. Beijing: China Literature and History Publishing House, 2018.
- [15] 段逸山. 中医文言修辞[M]. 上海: 上海中医学院出版社, 1987: 56-68.
- DUAN Y S. Classical Chinese rhetoric of traditional Chinese medicine (in Chinese) [M]. Shanghai: Shanghai University of Traditional Chinese Medicine Press, 1987: 56-68.
- [16] 孙增为, 王玉光, 牛兵占. 《内经》“左角发酒方”质疑[J]. 中医杂志, 1996, 37(11): 696-697.
- SUN Z W, WANG Y G, NIU B Z. Query on “left corner prescription for making wine” in *Neijing* (in Chinese) [J]. Journal of Traditional Chinese Medicine, 1996, 37(11): 696-697.
- [17] 黄龙祥. 中国针灸学术史大纲[M]. 北京: 华夏出版社, 2001.
- HUANG L X. The historical development of acupuncture (in Chinese) [M]. Beijing: Huaxia Publishing House, 2001.
- [18] 王德深. 中国针灸穴位通鉴上[M]. 青岛: 青岛出版社, 2004: 676.
- WANG D S. Comprehensive reference of acupuncture points in China (Part 1) (in Chinese) [M]. Qingdao: Press of Qingdao, 2004: 676.
- [19] 孙力泳, 李桂林, 李茗初, 等. 采用枕下肌肉分层法远外侧入路治疗椎-基底动脉瘤[J]. 中国脑血管病杂志, 2017, 14(5): 267-272.
- SUN L Y, LI G L, LI M C, et al. Treatment of vertebrobasilar aneurysms using suboccipital muscle stratification via far lateral approach (in Chinese) [J]. Chinese Journal of Cerebrovascular Diseases, 2017, 14(5): 267-272.

收稿日期: 2025-03-30 修回日期: 2025-05-08

网络首发: 2026-03-09

编辑: 刘婉宁